MedikCase

Система самостоятельной подготовки к аккредитации

ТОЛЬКО ДЛЯ ЛИЧНОГО ИСПОЛЬЗОВАНИЯ

Пульмонология

Высшее образование | DOCX · PDF | Задач: 2 | Вопросов: 24

Сформировано: 21.11.2026, 02:34 МСК

ВАЖНАЯ ИНФОРМАЦИЯ ПЕРЕД НАЧАЛОМ

1 Материалы предназначены для одного покупателя

Используйте файлы только для личной подготовки. Не передавайте их третьим лицам, не публикуйте, не размещайте в открытом доступе и не перепродавайте полностью или частично.

2 Источник материалов - ФМЗА

Вопросы и ситуационные задачи получены только из опубликованных материалов Методического центра аккредитации специалистов.

Официальный сайт fmza.ru ›

3 Ответы можно проверить самостоятельно

Используйте комплект при прохождении репетиционного экзамена и убедитесь, что выбранные ответы совпадают с результатом официальной системы.

Открыть репетиционный экзамен ›

4 Состав материалов может обновляться

ФМЗА может изменять формулировки, порядок и состав заданий. Перед подготовкой используйте актуальную версию комплекта и сверяйтесь с официальным источником.

Важно: MedikCase систематизирует материалы ФМЗА для самостоятельной подготовки, не изменяя смысл вопросов и ответов. Актуальность комплекта можно проверить в официальном репетиционном экзамене.

Сайт, обновления и поддержка

- **medikcase.ru**
- Telegram: @medikcase
- **support@medikcase.ru**

Сайт

Telegram

Содержание

Нажмите на задачу, чтобы перейти к ней. Справа указана страница.

0001	Пациент В. 72 лет, обратился к врачу-терапевту.	3
0002	Мужчина, 60 лет, был госпитализирован с обострением хронического бронхита и с ухудшением ИБС, переходом...	16

Ситуационная задача 0001

12 вопросов · Пульмонология · Высшее образование

1. УСЛОВИЕ СИТУАЦИОННОЙ ЗАДАЧИ

1.1. Ситуация

Пациент В. 72 лет, обратился к врачу-терапевту.

1.2. Жалобы

Кашель с небольшим количеством слизисто-гнойной мокроты, периодически с прожилками алой крови, одышка смешанного типа при обычной физической нагрузке, общая слабость, быстрая утомляемость

1.3. Анамнез заболевания

Пациент в течение 20 лет курил по 1 пачке сигарет в день, на фоне чего отмечал кашель по утрам с небольшим количеством слизистой мокроты. В течение последних 5 лет стал отмечать появление и постепенное нарастание одышки смешанного типа при незначительных физических нагрузках, периодическое появление кашля со слизисто-гнойной мокротой, повышенную утомляемость. Самостоятельно принимал отхаркивающие препараты со временным эффектом. В течение последнего месяца отметил появление надсадного кашля в ночное время с прожилками алой крови в мокроте, общую слабость, в связи с чем обратился к врачу

1.4. Анамнез жизни

- курит по 1 пачке сигарет в день, на протяжении 20 лет, алкоголем не злоупотребляет
- профессиональные вредности: работал военнослужащим (отмечал периодический контакт с неионизирующим излучением в течение 5 лет)
- аллергических реакций не было
- наследственность не отягощена
- перенесенные заболевания: в течение последних 2 лет трижды перенес тромбофлебит поверхностных вен нижних конечностей

1.5. Объективный статус

Состояние средней тяжести. Сознание ясное. ИМТ-27 кг/м^2. Кожные покровы обычного цвета, чистые, повышенной влажности, температура тела 36,9^0 С. Отмечается утолщение концевых фаланг пальцев кисти по типу «барабанные палочки». Периферические лимфатические узлы не увеличены. ЧДД - 22 в мин. Отмечается отставание правой половины грудной клетки в акте дыхания. Перкуторно над легкими – определяется коробочный звук, справа в верхних отделах – притупление перкуторного звука. При аускультации - дыхание жесткое, справа в верхних отделах ослабленное, рассеянные сухие свистящие и жужжащие хрипы в небольшом количестве. Пульс 84 в мин., АД 110/70 мм. рт. ст. Живот мягкий, безболезненный. Печень у края реберной дуги. Периферических отеков нет.

1. План обследования

Вопрос 1

Необходимыми для постановки диагноза лабораторными методами обследования являются

1. общий анализ мокроты
2. бактериологический анализ мокроты
3. **клинический анализ крови**
4. **биохимический анализ крови**
5. **коагулограмма**
6. **общий анализ мочи**

Правильные ответы:
3 - клинический анализ крови
4 - биохимический анализ крови
5 - коагулограмма
6 - общий анализ мочи

ОБОСНОВАНИЕ

При лабораторной диагностике рака легкого рекомендуется выполнять: развернутые клинический и биохимический анализы крови, исследование свертывающей системы крови, анализ мочи.

Чубенко В. А., Бычков М. Б., Деньгина Н. В., Кузьминов А. Е., Сакаева Д. Д., Семенова А. И. Практические рекомендации по лекарственному лечению мелкоклеточного рака легкого. Злокачественные опухоли: Практические рекомендации RUSSCO #3s2, 2020 (том 10) – 03 (1)

Лактионов К. К., Артамонова Е. В., Бредер В. В., Горбунова В. А., Моисеенко Ф. В., Реутова Е. В. и соавт. Практические рекомендации по лекарственному лечению немелкоклеточного рака легкого. Злокачественные опухоли: Практические рекомендации RUSSCO #3s2, 2020 (том 10).02 (1)

При лабораторной диагностике рака легкого рекомендуется выполнять: развернутые клинический и биохимический анализы крови, исследование свертывающей системы крови, анализ мочи.

Чубенко В. А., Бычков М. Б., Деньгина Н. В., Кузьминов А. Е., Сакаева Д. Д., Семенова А. И. Практические рекомендации по лекарственному лечению мелкоклеточного рака легкого. Злокачественные опухоли: Практические рекомендации RUSSCO #3s2, 2020 (том 10) – 03 (1)

Лактионов К. К., Артамонова Е. В., Бредер В. В., Горбунова В. А., Моисеенко Ф. В., Реутова Е. В. и соавт. Практические рекомендации по лекарственному лечению немелкоклеточного рака легкого. Злокачественные опухоли: Практические рекомендации RUSSCO #3s2, 2020 (том 10).02 (1)

При лабораторной диагностике рака легкого рекомендуется выполнять: развернутые клинический и биохимический анализы крови, исследование свертывающей системы крови, анализ мочи.

Лактионов К. К., Артамонова Е. В., Бредер В. В., Горбунова В. А., Моисеенко Ф. В., Реутова Е. В. и соавт. Практические рекомендации по лекарственному лечению немелкоклеточного рака легкого. Злокачественные опухоли: Практические рекомендации RUSSCO #3s2, 2020 (том 10).02 (1)

При лабораторной диагностике рака легкого рекомендуется выполнять: развернутые клинический и биохимический анализы крови, исследование свертывающей системы крови, анализ мочи.

Лактионов К. К., Артамонова Е. В., Бредер В. В., Горбунова В. А., Моисеенко Ф. В., Реутова Е. В. и соавт. Практические рекомендации по лекарственному лечению немелкоклеточного рака легкого. Злокачественные опухоли: Практические рекомендации RUSSCO #3s2, 2020 (том 10).02 (1)

3. Результаты лабораторных методов обследования

3.1. Клинический анализ крови

Показатель	Результат	Референсные интервалы
Гемоглобин г/л	110	130-160
Эритроциты х 10^{12}/л	3,7	3,7-4,7
Лейкоциты х10^{9} /л	8,2	4,5-10
Сегментоядерные %	65%	47-72
Палочкоядерные %	5%	1-5
Эозинофилы %	3%	0-5
Лимфоциты %	27%	18-40
Моноциты %	3%	2-9
Тромбоциты х10^{9}/л	380	180-320
СОЭ мм/ч	42	1-15

3.2. Биохимический анализ крови

Показатель	Результат	Референсные интервалы
АЛТ МЕ/л	39	0-41
АСТ МЕ/л	29	0-40
ЛДГ Ед/л	220	135-225
глюкоза ммоль/л	5,3	4,1-6,1
холестерин ммоль/л	4,1	2,9-5,2
билирубин общий мкмоль/л	18	0-21
креатинин мкмоль/л	99	62-106
мочевина ммоль/л	6,3	3-8
общий белок мг/л	68	64-83
С-реактивный белок мг/л	104	0-5

3.3. Коагулограмма

Показатель	Результат	Референсные интервалы
протромбиновый индекс %	110	80-105
фибриноген г/л	4,5	2-4
МНО	0,8	0,8-1,25
Д-димер нг/мл	900	менее 243

3.4. Общий анализ мочи

Показатель	Результат	Референсные интервалы
цвет	соломенно-желтый	от светло-желтого до янтарно-желтого
относительная плотность	1015	1010-1022
pH	5,8	5,5-7,0
белок	0	отсутствует
лейкоциты в поле зрения	2	0-5
эритроциты в поле зрения	0	0-2
цилиндры в поле зрения	0	отсутствуют
бактерии	0	отсутствуют

3.6. Общий анализ мокроты

Количество – 10 мл, цвет – желто-зеленый, характер – слизистый, лейкоциты – 30- 40 в п/зр, эритроциты – 50 в п/зр, плоский эпителий – 5, альвеолярный эпителий – единичный в п/зр.

Вопрос 2

К необходимым для постановки диагноза инструментальным методам обследования относят

1. сцинтиграфию легких
2. **компьютерную томографию органов грудной клетки с контрастированием**
3. **фибробронхоскопию с биопсией и гистологическим исследованием**
4. бодиплетизмографию
5. МРТ органов грудной клетки
6. **рентгенографию органов грудной клетки**

Правильные ответы:
2 - компьютерную томографию органов грудной клетки с контрастированием
3 - фибробронхоскопию с биопсией и гистологическим исследованием
6 - рентгенографию органов грудной клетки

ОБОСНОВАНИЕ

Метод КТ является основным в первичной диагностике местной распространенности опухолевого процесса в грудной клетке

Чубенко В. А., Бычков М. Б., Деньгина Н. В., Кузьминов А. Е., Сакаева Д. Д., Семенова А. И. Практические рекомендации по лекарственному лечению мелкоклеточного рака легкого. Злокачественные опухоли: Практические рекомендации RUSSCO #3s2, 2020 (том 10) – 03 (1)

Лактионов К. К., Артамонова Е. В., Бредер В. В., Горбунова В. А., Моисеенко Ф. В., Реутова Е. В. и соавт. Практические рекомендации по лекарственному лечению немелкоклеточного рака легкого. Злокачественные опухоли: Практические рекомендации RUSSCO #3s2, 2020 (том 10).02 (1)

Бронхологическое исследование с биопсией и гистологическим исследованием относят к основным и обязательным методам диагностики рака легкого

Чубенко В. А., Бычков М. Б., Деньгина Н. В., Кузьминов А. Е., Сакаева Д. Д., Семенова А. И. Практические рекомендации по лекарственному лечению мелкоклеточного рака легкого. Злокачественные опухоли: Практические рекомендации RUSSCO #3s2, 2020 (том 10) – 03 (1)

Лактионов К. К., Артамонова Е. В., Бредер В. В., Горбунова В. А., Моисеенко Ф. В., Реутова Е. В. и соавт. Практические рекомендации по лекарственному лечению немелкоклеточного рака легкого. Злокачественные опухоли: Практические рекомендации RUSSCO #3s2, 2020 (том 10).02 (1)

Решающее значение в рентгенологической диагностике центрального рака легкого имеют проявления стеноза бронха (сегментарного или долевого): экспираторная эмфизема, гиповентиляция, ателектаз, отчетливо видимые на обзорных рентгенограммах в прямой и боковой проекциях.

Чубенко В. А., Бычков М. Б., Деньгина Н. В., Кузьминов А. Е., Сакаева Д. Д., Семенова А. И. Практические рекомендации по лекарственному лечению мелкоклеточного рака легкого. Злокачественные опухоли: Практические рекомендации RUSSCO #3s2, 2020 (том 10) – 03 (1)

Лактионов К. К., Артамонова Е. В., Бредер В. В., Горбунова В. А., Моисеенко Ф. В., Реутова Е. В. и соавт. Практические рекомендации по лекарственному лечению немелкоклеточного рака легкого. Злокачественные опухоли: Практические рекомендации RUSSCO #3s2, 2020 (том 10).02 (1)

5. Результаты инструментальных методов обследования

5.1. Рентгенография органов грудной клетки

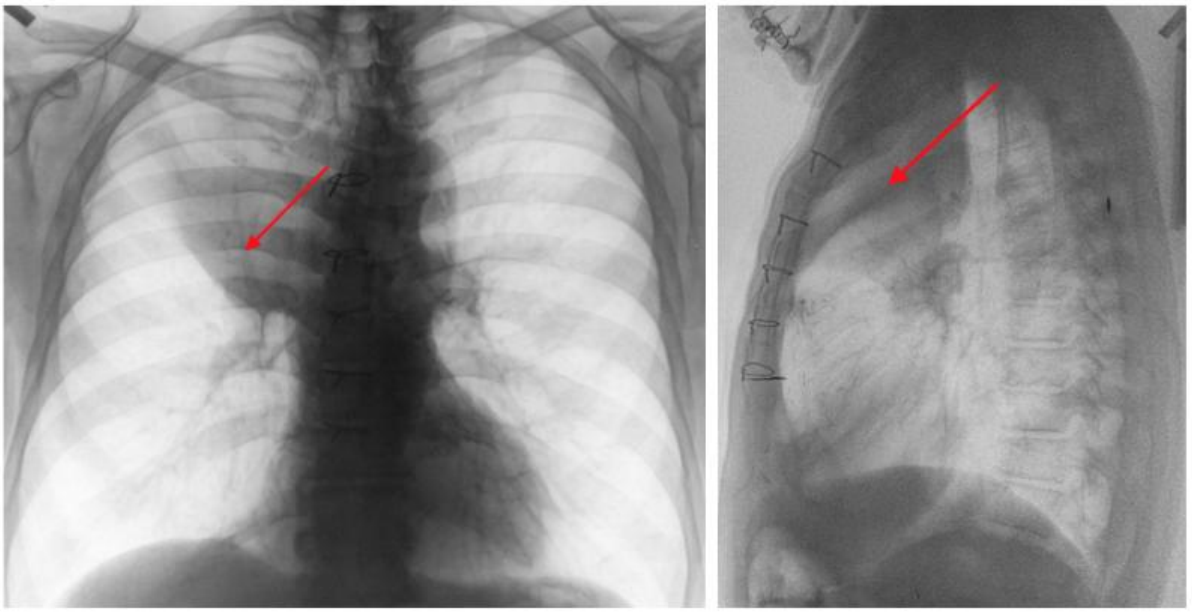

Рентгенография органов грудной клетки

Определяется ателектаз переднего сегмента верхней доли правого легкого

5.2. Компьютерная томография органов грудной клетки с контрастированием

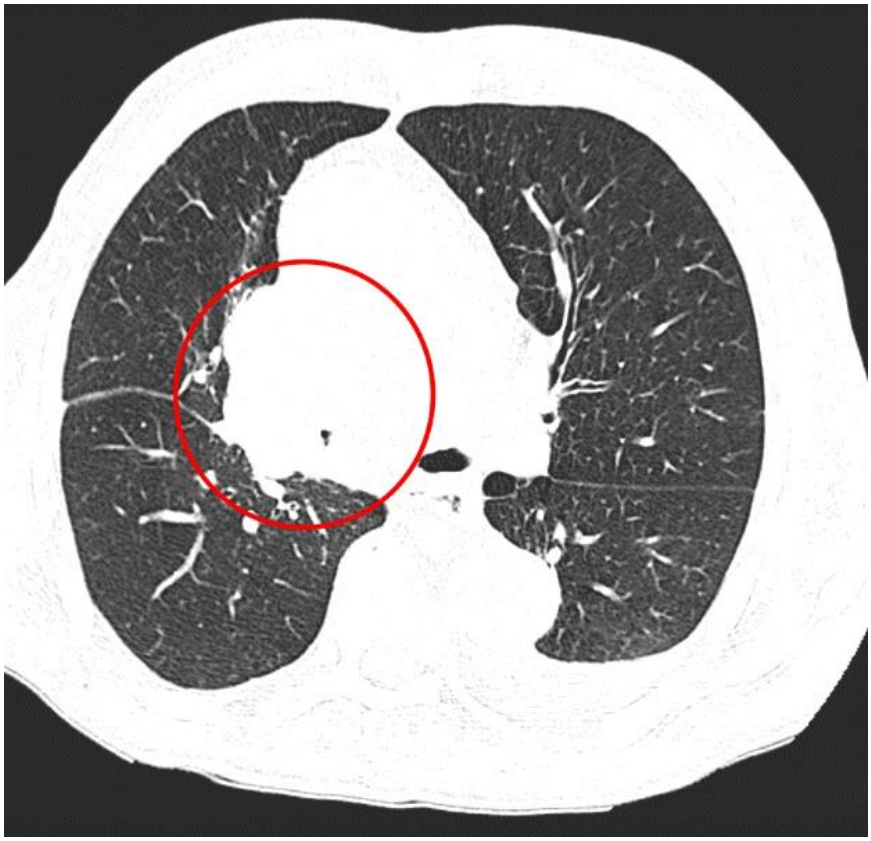

Компьютерная томография органов грудной клетки с контрастированием

teleradiologia.ru

Отсутствует визуализация просвета правого верхнедолевого бронха, определяется ателектаз верхней доли и опухолевое образование, которое является причиной ателектаза

5.3. Фибробронхоскопия с биопсией и гистологическим исследованием



Фибробронхоскопия с биопсией и гистологическим исследованием

Определяется опухоль в правом верхнедолевом бронхе, частично суживающая просвет, с распространением на сегментарный бронх с полной его обструкцией

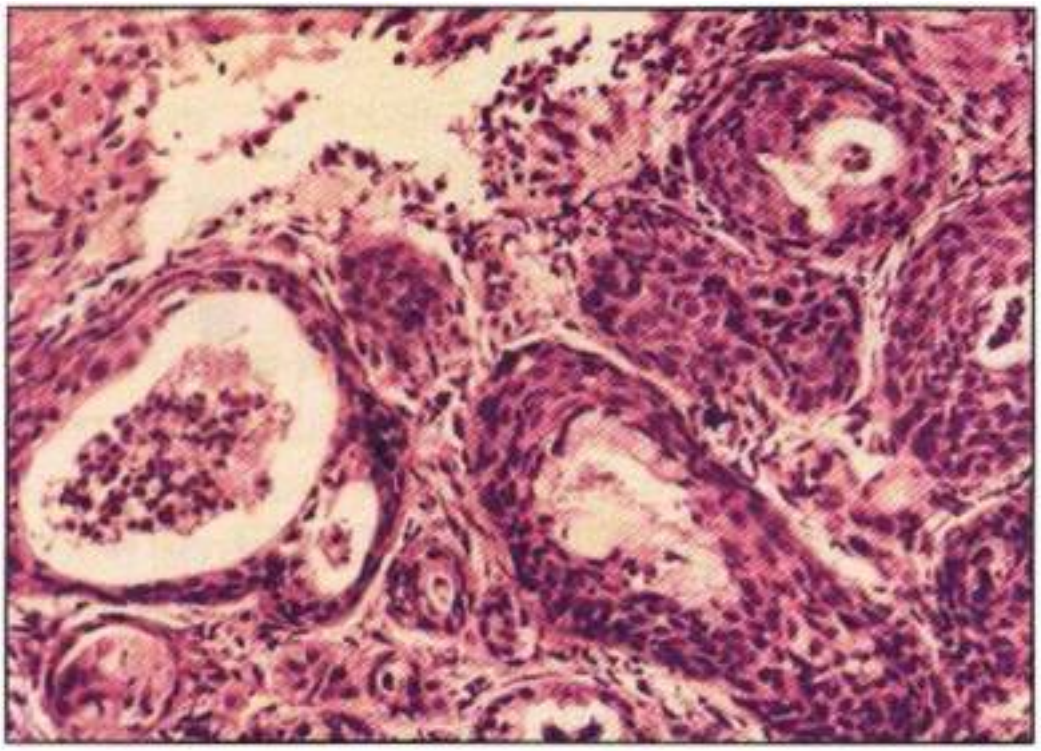

Фибробронхоскопия с биопсией и гистологическим исследованием

med-books.info

При гистологическом исследовании – картина плоскоклеточного умеренно-дифференцированного рака

5.6. Бодиплетизмография

Определяются умеренные вентиляционные нарушения по обструктивному типу и увеличение бронхиального сопротивления

Вопрос 3

С целью выявления регионарных и отдаленных метастазов при раке легкого, помимо выполнения УЗИ шейных, надключичных лимфатических узлов и органов брюшной полости, пациенту целесообразно выполнить

1. трансторакальную чрескожную биопсию легкого
2. МРТ органов грудной клетки
3. **остеосцинтиграфию костей скелета**
4. спирографию

Правильный ответ:
3 - остеосцинтиграфию костей скелета

ОБОСНОВАНИЕ

С целью выявления регионарных и отдаленных метастазов, применяются дополнительные методы диагностики: УЗИ печени, надпочечников, забрюшинного пространства, шейно-надключичных зон, радионуклидное исследование костей скелета.

Чубенко В. А., Бычков М. Б., Деньгина Н. В., Кузьминов А. Е., Сакаева Д. Д., Семенова А. И. Практические рекомендации по лекарственному лечению мелкоклеточного рака легкого. Злокачественные опухоли: Практические рекомендации RUSSCO #3s2, 2020 (том 10) – 03 (1)

Лактионов К. К., Артамонова Е. В., Бредер В. В., Горбунова В. А., Моисеенко Ф. В., Реутова Е. В. и соавт. Практические рекомендации по лекарственному лечению немелкоклеточного рака легкого. Злокачественные опухоли: Практические рекомендации RUSSCO #3s2, 2020 (том 10).02 (1)

7. Результаты

7.1. Остеосцинтиграфия костей скелета

Отмечается равномерное распределение РФП (Tc99m), очагов повышенной гиперфиксации не выявлено.

Шейные и надключичные лимфатические узлы не увеличены

Печень в размерах не увеличена, контуры ровные, структура однородная, воротная вена 11 мм, холедох не расширен. Поджелудочная железа повышенной эхогенности, диффузно неоднородная. Почки и надпочечники – без особенностей. Забрюшинные лимфатические узлы не увеличены.

2. Диагноз

Вопрос 4

Учитывая данные анамнеза, объективных, лабораторных и инструментальных методов обследования больному можно установить диагноз

1. Периферический плоскоклеточный умеренно-дифференцированный рак верхнедолевого бронха правого легкого T2 N0 M0. Осложнение: ателектаз переднего сегмента верхней доли правого легкого. Нормохромная анемия легкой степени
2. Мелкоклеточный рак верхней доли правого легкого. Осложнение: ателектаз переднего сегмента верхней доли правого легкого. Нормохромная анемия легкой степени
3. **Центральный плоскоклеточный умеренно-дифференцированный рак верхнедолевого бронха правого легкого T2 N0 M0. Осложнение: ателектаз переднего сегмента верхней доли правого легкого. Нормохромная анемия легкой степени**
4. Центральный плоскоклеточный умеренно-дифференцированный рак верхнедолевого бронха правого легкого T4 NX MX. Осложнение: ателектаз переднего сегмента верхней доли правого легкого. Нормохромная анемия легкой степени

Правильный ответ:
3 - Центральный плоскоклеточный умеренно-дифференцированный рак верхнедолевого бронха правого легкого T2 N0 M0. Осложнение: ателектаз переднего сегмента верхней доли правого легкого. Нормохромная анемия легкой степени

ОБОСНОВАНИЕ

Постепенное начало заболевание с прогрессированием бронхитического, бронхообструктивного синдромов, присоединением кровохарканья, анемии; физикальные признаки (признаки ателектаза верхней доли правого легкого и синдром бронхиальной обструкции); данные рентгенографии органов грудной клетки, компьютерной томографии, фибробронхоскопии (признаки центрального рака верхней доли правого легкого); результаты биопсии, подтверждающие наличие плоскоклеточного умеренно-дифференцированного рака верхне-долевого бронха

Пульмонология. Национальное руководство. Краткое издание / под ред. А. Г. Чучалина. - М. : ГЭОТАР-Медиа, 2020. - 768 с. - ISBN 978-5-9704-5323-0 (1)

9. Диагноз

9.1. Центральный плоскоклеточный умеренно-дифференцированный рак верхнедолевого бронха правого легкого T2 N0 M0. Осложнение: ателектаз переднего сегмента верхней доли правого легкого. Нормохромная анемия легкой степени

9.3. Периферический плоскоклеточный умеренно-дифференцированный рак верхнедолевого бронха правого легкого T2 N0 M0. Осложнение: ателектаз переднего сегмента верхней доли правого легкого. Нормохромная анемия легкой степени

Вопрос 5

Для центрального рака легких II стадии (T2), согласно современной классификации TNM, характерно

1. поражение главного бронха (опухоль размером более 7 см или непосредственно распространяющаяся на грудную стенку, диафрагму, перикард), с развитием ателектаза всего легкого
2. опухоль главного любого размера с наличием отдаленных метастазов
3. **поражение главного бронха (опухоль размером 3-5 см), сопровождающееся ателектазом или пневмонитом**
4. поражение сегментарного, долевого бронха (опухоль размером не более 3 см) без ателектаза

Правильный ответ:
3 - поражение главного бронха (опухоль размером 3-5 см), сопровождающееся ателектазом или пневмонитом

ОБОСНОВАНИЕ

T2 — периферическая опухоль более 3 см, но не более 7 см, или прорастающая в висцеральную плевру, а также центральный рак с поражением главного бронха дистальнее 2 см от киля бифуркации трахеи (carina trachealis), сопровождающийся ателектазом или пневмонитом, но не всего легкого

- T2a — опухоль более 3 см, но не более 5 см;
- T2b — опухоль более 5 см, но не более 7 см

Клинические рекомендации Министерства здравоохранения Российской Федерации. Злокачественное новообразование бронхов и легкого. 2020 г. (1)

Вопрос 6

Наиболее ранними симптомами центрального рака легкого являются

1. немотивированное похудание и субфебрилитет
2. **кашель и кровохарканье**
3. боль в грудной клетке и одышка
4. боль в грудной клетке и кровохарканье

Правильный ответ:
2 - кашель и кровохарканье

ОБОСНОВАНИЕ

При центральном раке легкого в самом начале развития опухоли у 80-90% больных рефлекторно возникает кашель и у 50% пациентов - кровохарканье

Клинические рекомендации Министерства здравоохранения Российской Федерации. Злокачественное новообразование бронхов и легкого. 2020 г. (1)

Респираторная медицина : руководство : в 3 т. / под ред. А. Г. Чучалина. — 2-е изд., перераб. и доп. — М. : Литтерра, 2017. — Т. 2. С.219-242. (1)

Вопрос 7

Центральный рак легкого характеризуется поражением главного, промежуточного, сегментарного, а также

1. **долевого бронха**
2. альвеол
3. дольковых бронхов
4. терминальных бронхиол

Правильный ответ:
1 - долевого бронха

ОБОСНОВАНИЕ

Центральный рак легкого характеризуется поражением главного, промежуточного, сегментарного, а также долевого бронха

Клинические рекомендации Министерства здравоохранения Российской Федерации. Злокачественное новообразование бронхов и легкого. 2020 г. (1)

3. Лечение

Вопрос 8

При лечении больных немелкоклеточным раком легкого II а стадии эффективными считают

1. хирургический метод и химиотерапию
2. только хирургический метод
3. хирургический метод и лучевую терапию
4. **хирургический метод, лучевую терапию, полихимиотерапию**

Правильный ответ:
4 - хирургический метод, лучевую терапию, полихимиотерапию

ОБОСНОВАНИЕ

Для лечения больных немелкоклеточным раком применяют хирур-гический метод, лучевую терапию и полихимиотерапию

Лактионов К. К., Артамонова Е. В., Бредер В. В., Горбунова В. А., Моисеенко Ф. В., Реутова Е. В. и соавт. Практические рекомендации по лекарственному лечению немелкоклеточного рака легкого. Злокачественные опухоли: Практические рекомендации RUSSCO #3s2, 2020 (том 10).02 (1)

Вопрос 9

При ранней форме центрального немелкоклеточного рака легкого (T1N0M0) основным методом лечения, при отсутствии функциональных противопоказаний является

1. **хирургический (лобэктомия с медиастинальной лимфаденэктомией)**
2. только полихимиотерапия
3. хирургический (лобэктомия без медиастинальной лимфаденэктомии)
4. только лучевая терапия

Правильный ответ:
1 - хирургический (лобэктомия с медиастинальной лимфаденэктомией)

ОБОСНОВАНИЕ

Стандартный объем операции включает анатомическую резекцию легкого (лобэктомию, билобэктомию) с ипсилатеральной медиастинальной лимфодиссекцией

Клинические рекомендации Министерства здравоохранения Российской Федерации. Злокачественное новообразование бронхов и легкого. 2020 г. (1)

Вопрос 10

Функциональными противопоказаниями к хирургическому лечению рака легкого являются сердечная недостаточность II-III степени, выраженные печеночная или почечная недостаточность, а также декомпенсация дыхания и снижение показателей внешнего дыхания менее ____ % должных величин

1. 70
2. 50
3. 60
4. **40**

Правильный ответ:
4 - 40

ОБОСНОВАНИЕ

Функциональными противопоказаниями к хирургическому лечению рака легкого являются сердечная недостаточность II-III степени, вы-раженные печеночная или почечная недостаточность, декомпенсация дыхания и снижение показателей внешнего дыхания менее 40% должных величин.

Пульмонология. Национальное руководство. Краткое издание / под ред. А. Г. Чучалина. - М. : ГЭОТАР-Медиа, 2020. - 768 с. - ISBN 978-5-9704-5323-0 (1)

4. Вариатив

Вопрос 11

К паранеопластическим синдромам рака легкого помимо ревматоидоподобных состояний и рецидивирующих тромбофлебитов относится

1. **гиперпродукция гормонов (АКТГ, ПТГ, эстрогенов, серотонина)**
2. облитерирующий атеросклероз сосудов нижних конечностей
3. гиперпродукция гормонов (катехоламинов, андрогенов, ТТГ, мелатонина)
4. рецидивирующий подагрический артрит

Правильный ответ:
1 - гиперпродукция гормонов (АКТГ, ПТГ, эстрогенов, серотонина)

ОБОСНОВАНИЕ

У 10% пациентов с раком легкого обнаруживаются паранеопластические синдромы, связанные с гиперпродукцией гормонов (синдром секреции АКТГ, АДГ, ПТГ, эстрогенов, серотонина)

Пульмонология. Национальное руководство. Краткое издание / под ред. А. Г. Чучалина. - М. : ГЭОТАР-Медиа, 2020. - 768 с. - ISBN 978-5-9704-5323-0 (1)

Вопрос 12

Медленнее всего развивается и имеет более благоприятный прогноз новообразование легкого типа _____ рак

1. недифференцированный мелкоклеточный
2. бронхиолоальвеолярный
3. недифференцированный крупноклеточный
4. **дифференцированный плоскоклеточный**

Правильный ответ:
4 - дифференцированный плоскоклеточный

ОБОСНОВАНИЕ

Медленнее всего развивается дифференцированный плоскоклеточный или железистый рак, быстрее — недифференцированный (мелкоклеточный, крупноклеточный). Недифференцированные формы рака легкого характеризуются бурным развитием, быстрым и обильным лимфогенным, а также ранним гематогенным метастазированием.

Респираторная медицина: руководство: в 3 т. / под ред. А. Г. Чучалина. — 2-е изд., перераб. и доп. — М.: Литтерра, 2017. — Т. 2. — 544 с.: ил. ISBN 978-5-4235-0263-8 (т. 2) (1)

Ситуационная задача 0002

12 вопросов · Пульмонология · Высшее образование

1. УСЛОВИЕ СИТУАЦИОННОЙ ЗАДАЧИ

1.1. Ситуация

Мужчина, 60 лет, был госпитализирован с обострением хронического бронхита и с ухудшением ИБС, переходом фибрилляции предсердий постоянной формы из нормосистолии в тахисистолию.

1.2. Жалобы

Приступообразный кашель с мокротой светлого цвета, с эпизодами кровохарканья, кашель периодически переходил в одышку, общая слабость, сердцебиение.

1.3. Анамнез заболевания

Заболел остро, вечером после работы (была повышенная физическая нагрузка, менял колеса у машины) возник приступ кашля с мокротой светлого цвета, был эпизод кровохарканья, иногда кашель переходил в одышку, появилась общая слабость, сердцебиение. Пациент стал принимать лазолван и лечиться народными средствами (мед, молоко). Самочувствие в течение двух недель не улучшилось, кашель сохранялся, было несколько повторных эпизодов кровохарканья, эпизодически чувствовал сердцебиение. После очередного эпизода кровохарканья обратился к участковому врачу, был госпитализирован.

1.4. Анамнез жизни

- хронические заболевания: ИБС: атеросклеротический кардиосклероз, фибрилляция предсердий постоянная форма, (постоянно принимает эгилок), хронический бронхит (постоянной терапии нет)
- курит (15 пачек/лет), алкоголем не злоупотребляет
- профессиональных вредностей не имеет, работает водителем такси.
- аллергических реакций не было
- отец страдал ГБ, умер от ОНМК; мать страдает ИБС: стенокардией

1.5. Объективный статус

При осмотре состояние средней тяжести. Кожные покровы бледные, небольшой диффузный цианоз. Температура тела 37,7°С. Пульс 120 в минуту, аритмичный, дефицит пульса 10 ударов в минуту. АД 100/60 мм.рт.ст. I тон на верхушке не изменен, акцента II тона над легочной артерией. ЧД 26 в минуту. Грудная клетка обычной формы. Перкуторно ясный легочный звук, притупление в аксиллярной области слева. Там же усиление голосового дрожания. Аускультативно дыхание жесткое, ослабленное в аксиллярной области слева, там же единичные влажные мелкопузырчатые хрипы, также выслушиваются сухие жужжащие рассеянные хрипы. Живот мягкий, безболезненный. Печень не увеличена. Отеков нет.

1. План обследования

Вопрос 1

Необходимым для постановки диагноза лабораторным методом обследования является определение уровня

1. МНО
2. фибриногена
3. **D-димера**
4. АЧТВ

Правильный ответ:
3 - D-димера

ОБОСНОВАНИЕ

Уровень D -димера повышается почти у всех пациентов с ТЭЛА… Низкое значение D-димера с высокой степенью вероятности (85-97%) исключает ТЭЛА… Таким образом, определение D-димера служит скрининговым методом для исключения диагноза ТЭЛА…

Пульмонология. Национальное руководство. Краткое издание / под ред. А. Г. Чучалина. - М. : ГЭОТАР-Медиа, 2020. - 768 с. - ISBN 978-5-9704-5323-0 (1)

3. Результаты лабораторного метода обследования

3.1. D-димер

D-димер 3500 мкг/л (норма < 500 мкг/л)

3.2. МНО

МНО 1.0 (0,8 – 1,2)

Вопрос 2

К необходимым для постановки диагноза инструментальным методам обследования относят

1. рентгенографию придаточных пазух носа
2. **компьютерную спиральную томографию с контрастированием легочных артерий (ангио КТ)**
3. **вентиляционно-перфузионную сцинтиграфию легких (В/П-сцинтиграфию легких)**
4. фибробронхоскопию
5. фиброгастродуоденоскопию
6. УЗИ брюшной полости

Правильные ответы:
2 - компьютерную спиральную томографию с контрастированием легочных артерий (ангио КТ)
3 - вентиляционно-перфузионную сцинтиграфию легких (В/П-сцинтиграфию легких)

ОБОСНОВАНИЕ

МСКТ с контрастированием легочных артерий является одним из ключевых методов лучевой диагностики ТЭЛА (А, 1+). Метод позволяет достоверно оценить тяжесть гемодинамических расстройств, определить характер и объем эмболического поражения, который оценивается в баллах по Миллеру (тромбоэмболия мелких ветвей легочной артерии — 16 баллов и менее, крупных ветвей — 17 баллов и более; при индексе Миллера, равном или превышающем 27 баллов, — безотлагательное устранение обструкции легочных артерий). При отсутствии характерных изменений при МСКТ ТЭЛА может быть полностью исключена.

Скорая медицинская помощь. Клинические рекомендации / под ред. С. Ф. Багненко. - Москва : ГЭОТАР-Медиа, 2022. - 896 с. - ISBN 978-5-9704-6594-3. (1)

Для ТЭЛА характерны треугольная форма перфузионного дефекта и соответствие его анатомическим структурам - сегментам или долям легкого; нередко встречают множественные или двусторонние дефекты (рис. 19-3). Следует подчеркнуть, что высокой диагностической ценностью обладает наличие дефектов перфузии при отсутствии нарушений вентиляции, поэтому желательно выполнять вентиляционно-перфузионную сцинтиграфию.

Пульмонология. Национальное руководство. Краткое издание / под ред. А. Г. Чучалина. - М. : ГЭОТАР-Медиа, 2020. - 768 с. - ISBN 978-5-9704-5323-0 (1)

5. Результаты инструментальных методов обследования

5.1. Компьютерная спиральная томография с контрастированием легочных артерий (ангио КТ)



Компьютерная спиральная томография с контрастированием легочных артерий (ангио КТ)

На МСКТ с контрастированием определяется свежая субплевральная инфильтрация в верхней доле левого легкого по форме приближающаяся к треугольной. Определяются дефекты наполнения в субсегментарных артериях верхней доли левого легкого. Ход и проходимость трахеи, главных и долевых бронхов не нарушены. Жидкость в плевральных полостях не определяется.

5.2. Вентиляционно-перфузионная сцинтиграфия легких (В/П-сцинтиграфия легких)

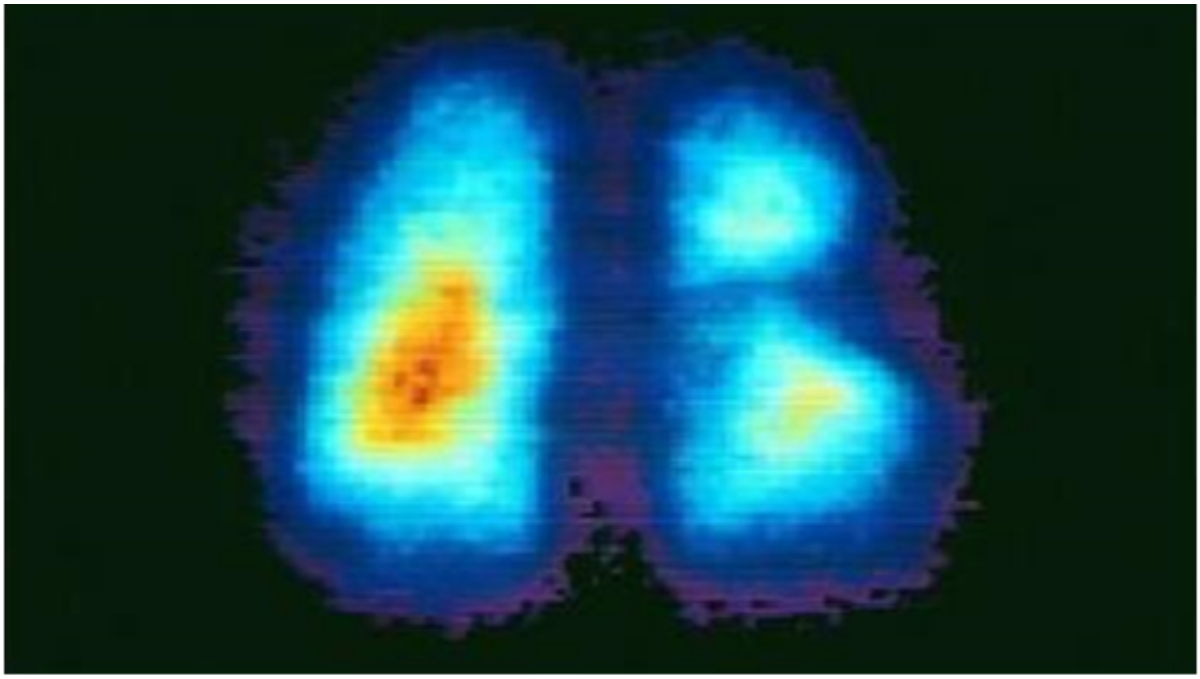

Вентиляционно-перфузионная сцинтиграфия легких (В/П- сцинтиграфия легких)

По данным перфузионной сцинтиграфии легких определяется выраженное нарушение микроциркуляции. В левом легком определяется треугольной формы дефект перфузии, расположенный в проекции верхней доли; в правом легком дефектов микроциркуляция треугольной формы нет.

5.3. УЗИ брюшной полости

Печень: не увеличена, размер правой доли – 13,0см. Структура диффузно неоднородная. Эхогенность не изменена. Внутрипечёночные желчные протоки не расширены. Сосудистый рисунок не изменён. Воротная вена 1,1 см Селезёночная вена 0,7 см Холедох 0,5см.

Селезёнка: не увеличена. Структура однородная.

Желчный пузырь: 7,5 х 2,5см. Стенки не утолщены, единичные эхо (+) засветки – холестероз. Конкременты не определяются, по задней стенке густая желчь.

Поджелудочная железа: головка 2,5 см тело 1,2 см хвост 1,5 см. контур ровный, структура однородная, эхогенность не изменена, проток 0,2 см,

Почки: правая почка: 10,0 х 4,0см, левая почка: 10,0 х 4,0см. Контуры ровные. Толщина паренхимы 1,5см, эхогенность не изменена. Пирамиды 0,7см. Чашки до 0,5см. Конкременты не определяются. Стоя правая почка опущена.

Надпочечники: без особенностей.

Заключение: Диффузные изменения ткани печени. Умеренный холестероз стенки желчного пузыря, застой желчи. Правосторонний нефроптоз.

5.5. Фиброгастродуоденоскопия

Пищевод : свободно проходим; слизистая бледно-розовая, блестящая

Розетка кардии : смыкается полностью

Z-линия : на уровне ножек диафрагмы

Желудок : форма обычная; в просвете вспененная слизь; слизистая розового цвета, блестящая, с очагами атрофии и гиперемии в выходном отделе, гиперемирована на гребнях складок; складки продольные, среднего калибра, хорошо и полностью расправляются воздухом; угол желудка формируется правильно

Привратник : центричен, проходим, эластичен

Луковица двенадцатиперстной кишки : округлой формы; рубцово деформирована незначительно; слизистая гиперемирована очагово без эрозивных изменений

Постбульбарные отделы: без особенностей; слизистая розовая; в просвете небольшое количество желчи; большой дуаденальный сосок не визуализируется

Хр. смешанный гастрит (поверхностный + атрофический); Рубцовая деформация луковицы двенадцатиперстной кишки: незначительная, Бульбит: катаральный

2. Диагноз

Вопрос 3

Учитывая данные анамнеза, объективного осмотра, лабораторных и инструментальных методов обследования, больному можно поставить диагноз

1. Инфильтративный туберкулез в верхней доле левого легкого
2. Рак в верхней доле левого легкого
3. Внебольничная пневмония в верхней доле левого легкого
4. **ТЭЛА с инфаркт пневмонией в верхней доле левого легкого**

Правильный ответ:
4 - ТЭЛА с инфаркт пневмонией в верхней доле левого легкого

ОБОСНОВАНИЕ

Тромбоэмболия легочной артерии (ТЭЛА) (легочная тромбоэмболия, легочная эмболия) — окклюзия просвета основного ствола или ветвей легочной артерии эмболом (тромбом), приводящая к резкому уменьшению кровотока в легких.

Источники ТЭЛА: глубокие вены нижних конечностей, таза, почечные и нижняя полая вены (90%); крайне редко — правые отделы сердца и магистральные вены верхних конечностей.

Скорая медицинская помощь. Клинические рекомендации / под ред. С. Ф. Багненко. - Москва : ГЭОТАР-Медиа, 2022. - 896 с. - ISBN 978-5-9704-6594-3. (1)

У больного множественные ФР развития ТЭЛА: возраст >65 лет, кровохарканье, тахикардия.

Модифицированный индекс Geneva для оценки вероятности ТЭЛА по клиническим данным:

Модифицированный индекс Geneva	Количество баллов
Возраст >65 лет	1
ТГВ или ТЭЛА в анамнезе	3
Кровохарканье	2
Злокачественное новообразование (активное или <6 месяцев)	2
Операция под общим наркозом или перелом н/к <1 месяц назад	2 (3)
Боль в ноге с одной стороны	3
Односторонний отек и болезненность при пальпации глуб. вен н/к	4
ЧСС 75-94 в мин	3
ЧСС >95 в мин	5

Таблица5.png

Имеется повышение уровня d-димера, типичное для ТЭЛА. (2)

Характерные изменения на КТ ОГК с контрастом (треугольные дефекты перфузии)

Пульмонология. Национальное руководство. Краткое издание / под ред. А. Г. Чучалина. - М. : ГЭОТАР-Медиа, 2020. - 768 с. - ISBN 978-5-9704-5323-0 (1)

и вентиляционно-перфузионной сцинтиграфии (односторонний треугольный дефект перфузии) (2)

На основании указанных данных может быть установлен диагноз ТЭЛА.

7. Диагноз

7.1. ТЭЛА с инфаркт пневмонией в верхней доле левого легкого

7.3. Инфильтративный туберкулез в верхней доле левого легкого

Вопрос 4

Необходимым инструментальным методом исследования для поиска источника тромбоэмбола и уточнения диагноза является

1. ультразвуковое дуплексное сканирование сосудов шеи
2. **ультразвуковое дуплексное сканирование вен нижних конечностей**
3. позитронно-эмиссионная компьютерная томография
4. ультразвуковое исследование органов брюшной полости

Правильный ответ:
2 - ультразвуковое дуплексное сканирование вен нижних конечностей

ОБОСНОВАНИЕ

К диагностически ценным методам ультразвуковой диагностики относится также ультразвуковое дуплексное сканирование вен нижних конечностей, позволяющее визуализировать тромботические массы в просвете крупных венозных коллекторов

Скорая медицинская помощь. Клинические рекомендации / под ред. С. Ф. Багненко. - Москва : ГЭОТАР-Медиа, 2022. - 896 с. - ISBN 978-5-9704-6594-3. (1)

3. Лечение

Вопрос 5

При подозрении на ТЭЛА необходимо назначить

1. эуфиллин
2. **гепарин**
3. клопидогрел
4. аспирин

Правильный ответ:
2 - гепарин

ОБОСНОВАНИЕ

Гепарин служит стандартом для лечения гемодинамически стабильной ТЭЛА. Начинать терапию необходимо с болюсного введения гепарина в дозе 80 ЕД/кг, переходя затем к постоянной внутривенной инфузии в дозе 18 ЕД/ (кг×ч)

Пульмонология. Национальное руководство. Краткое издание / под ред. А. Г. Чучалина. - М. : ГЭОТАР-Медиа, 2020. - 768 с. - ISBN 978-5-9704-5323-0 (1)

Вопрос 6

Для контроля адекватности антикоагулянтной терапии при назначении нефракционного гепарина (НФГ) следует использовать показатель

1. **АЧТВ**
2. ПТИ
3. МНО
4. ТВ

Правильный ответ:
1 - АЧТВ

ОБОСНОВАНИЕ

Гепарин служит стандартом для лечения гемодинамически стабильной ТЭЛА. Начинать терапию необходимо с болюсного введения гепарина в дозе 80 ЕД/кг, переходя затем к постоянной внутривенной инфузии в дозе 18 ЕД/ (кг×ч), титруя дозу таким образом, чтобы АЧТВ удлинилось до 60-80 с.

Пульмонология. Национальное руководство. Краткое издание / под ред. А. Г. Чучалина. - М. : ГЭОТАР-Медиа, 2020. - 768 с. - ISBN 978-5-9704-5323-0 (1)

Вопрос 7

При выборе препарата для антикоагулянтной терапии лечения ТЭЛА в большинстве случаев предпочтение отдают

1. аспирину
2. викасолу
3. **низкомолекулярному гепарину**
4. нефракционному гепарину

Правильный ответ:
3 - низкомолекулярному гепарину

ОБОСНОВАНИЕ

Гепарин служит стандартом для лечения гемодинамически стабильной ТЭЛА. Начинать терапию необходимо с болюсного введения гепарина в дозе 80 ЕД/кг, переходя затем к постоянной внутривенной инфузии в дозе 18 ЕД/ (кг×ч)

Пульмонология. Национальное руководство. Краткое издание / под ред. А. Г. Чучалина. - М. : ГЭОТАР-Медиа, 2020. - 768 с. - ISBN 978-5-9704-5323-0 (1)

Нефракционированный гепарин натрия предпочтительнее других антикоагулянтов в случаях сниженных функций почек (клиренс креатинина <30 мл/мин), повышенного риска кровотечений, для пациентов высокого риска с гипотензией, пациентов с избыточной или недостаточной массой тела и пожилых. В остальных случаях можно начинать антикоагулянтную терапию с подкожного введения эноксапарина натрия в дозе 1 мг/кг массы тела или фондапаринукса натрия в дозе 5 мг при массе тела менее 50 кг, 7,5 мг — при массе тела 50–100 кг и 10 мг — при массе тела выше 100 кг (А, 1++). АЧТВ следует поддерживать в пределах 1,5–2,5 верхней границы нормы (ВГН).

Скорая медицинская помощь. Клинические рекомендации / под ред. С. Ф. Багненко. - Москва : ГЭОТАР-Медиа, 2022. - 896 с. - ISBN 978-5-9704-6594-3. (1)

Вопрос 8

В последующем для длительного лечения ТЭЛА следует выбрать следующий режим антикоагуляции

1. пероральный прием ангиопротектора и корректора микроциркуляции (трентала)
2. парентеральное введение поддерживающих доз антикоагулянтов (клескана и т.д.)
3. **пероральный прием лечебной дозы антикоагулянта (варфарин, прадакса, ксарелто, эликвис)**
4. пероральный прием адекватной дозы антиагреганта (аспирин, клопидогрел)

Правильный ответ:
3 - пероральный прием лечебной дозы антикоагулянта (варфарин, прадакса, ксарелто, эликвис)

ОБОСНОВАНИЕ

После установления точного диагноза ТЭЛА и начала терапии парентеральными антикоагулянтами у пациентов с гемодинамически стабильной немассивной ТЭЛА можно сразу же начинать терапию пероральными антикоагулянтами

Пульмонология. Национальное руководство. Краткое издание / под ред. А. Г. Чучалина. - М. : ГЭОТАР-Медиа, 2020. - 768 с. - ISBN 978-5-9704-5323-0 (1)

Вопрос 9

При переходе на длительный прием антагониста витамина К (варфарин) необходимо осуществлять контроль уровня

1. **МНО**
2. ПТИ
3. АЧТВ
4. ТВ

Правильный ответ:
1 - МНО

ОБОСНОВАНИЕ

Для контроля терапии пероральными антикоагулянтами следует пользоваться именно МНО,

Пульмонология. Национальное руководство. Краткое издание / под ред. А. Г. Чучалина. - М. : ГЭОТАР-Медиа, 2020. - 768 с. - ISBN 978-5-9704-5323-0 (1)

Вопрос 10

К препаратам выбора при антибактериальной терапии у пациента с инфаркт пневмонией относятся

1. пенициллины
2. макролиды
3. **цефалоспорины**
4. тетрациклин

Правильный ответ:
3 - цефалоспорины

ОБОСНОВАНИЕ

Антибактериальные препараты имеют особое значение при инфаркте легкого. Предпочтительна группа цефалоспоринов.

Актуальные вопросы кардиологии / под ред. Якушина С. С. - Москва : ГЭОТАР-Медиа, 2019. - 496 с. - ISBN 978-5-9704-5218-9. (1)

4. Вариатив

Вопрос 11

Наилучшие результаты тромболитической терапии достигаются при начале ее проведении до _____ дней/ дня от момента эмболизации

1. 12
2. **2**
3. 7
4. 14

Правильный ответ:
2 - 2

ОБОСНОВАНИЕ

Тромболизис - признанный метод лечения массивной ТЭЛА. У гемодинамически нестабильных больных его следует начинать в более ранние сроки, даже на фоне проведения реанимационных мероприятий

Пульмонология. Национальное руководство. Краткое издание / под ред. А. Г. Чучалина. - М. : ГЭОТАР-Медиа, 2020. - 768 с. - ISBN 978-5-9704-5323-0 (1)

Чем раньше начата тромболитическая терапия, тем лучше ее результаты. Наилучшие результаты достигаются при длительности заболевания до 48 ч от момента эмболизации.

РОССИЙСКИЕ КЛИНИЧЕСКИЕ РЕКОМЕНДАЦИИ ПО ДИАГНОСТИКЕ, ЛЕЧЕНИЮ И ПРОФИЛАКТИКЕ ВЕНОЗНЫХ ТРОМБОЭМБОЛИЧЕСКИХ ОСЛОЖНЕНИЙ (ВТЭО), 2015 (1)

Вопрос 12

Абсолютным противопоказанием к проведению тромболитической терапии является

1. артериальная гипертензия
2. острый инфекционный процесс
3. язвенная болезнь
4. **геморрагический инсульт в анамнезе**

Правильный ответ:
4 - геморрагический инсульт в анамнезе

ОБОСНОВАНИЕ

Противопоказания к тромболитической терапии. Абсолютные:

- геморрагический инсульт или инсульт неизвестной этиологии в анамнезе;
- ишемический инсульт в предшествующие 6 мес;
- повреждение или новообразование центральной нервной системы;
- крупная травма или повреждение головы в предшествующие 3 нед;
- операция в предшествующие 10—14 дней;
- желудочно-кишечное кровотечение в предшествующий месяц;
- известный риск кровотечения

Скорая медицинская помощь. Клинические рекомендации / под ред. С. Ф. Багненко. - Москва : ГЭОТАР-Медиа, 2022. - 896 с. - ISBN 978-5-9704-6594-3. (1)